REVUE
DE CHIRURGIE

PARAISSANT TOUS LES MOIS

DIRECTEURS : MM.

P. BERGER
Professeur de clinique chirurgicale
à la Faculté de médecine de Paris,
Chirurgien de l'hôpital Necker,
Membre de l'Académie de médecine.

A. PONCET
Professeur de clinique chirurgicale
à la Faculté de médecine de Lyon,
Ex-chirurgien en chef de l'Hôtel-Dieu de Lyon,
Correspondant de l'Académie de médecine.

E. QUÉNU
Professeur de médecine opératoire
à la Faculté de médecine de Paris,
Chirurgien de l'hôpital Cochin.

F. LEJARS
Professeur agrégé
à la Faculté de médecine de Paris.
Chirurgien de l'hôpital Saint-Antoine.

Pierre DELBET
Professeur agrégé
à la Faculté de médecine de Paris.
Chirurgien de l'hôpital Laënnec.

Pierre DUVAL
Professeur agrégé
à la Faculté de médecine de Paris.
Chirurgien des hôpitaux.

RÉDACTEUR EN CHEF : **M. E. Quénu.**
SECRÉTAIRE ADJOINT : **M. X. Delore,** Chirurgien des hôpitaux de Lyon.

VINGT-HUITIÈME ANNÉE. — N° 6. — 10 JUIN 1908

MÉMOIRES ORIGINAUX

P. Berger. — EPITHÉLIOME DU TALON DÉVELOPPÉ AUTOUR D'UN SÉQUESTRE RÉSULTANT D'UNE OSTÉOMYÉLITE ANCIENNE DU CALCANÉUM. OPÉRATION DE WLADIMIROFF-MIKULICZ. (*Avec 1 fig.*).

E. Quénu et Pierre Duval. — TECHNIQUE OPÉRATOIRE DE LA COLPO-HYSTÉRECTOMIE TOTALE PAR VOIE COMBINÉE PÉRINÉO-ABDOMINALE. (*Avec 10 fig.*).

Paul Cavaillon et Émile Perrin. — LA COLECTOMIE DANS LES CANCERS DU GROS INTESTIN. (*Avec 4 fig.*).

J. Fabre et L. Thévenot. — LE GOITRE CHEZ LE NOUVEAU-NÉ. (*Avec 4 fig.*).

P. Hardouin et Marquis. — ABCÈS FROIDS THORACIQUES RÉTRO-MAMMAIRES. (*Avec 6 fig.*).

E. Quénu. — DE LA CHOLÉCYSTITE TYPHIQUE AU COURS ET PENDANT LA CONVALESCENCE DE LA FIÈVRE TYPHOIDE ET SPÉCIALEMENT DE SON TRAITEMENT OPÉRATOIRE.

REVUE DES SOCIÉTÉS SAVANTES

I. — SOCIÉTÉS DE LANGUE FRANÇAISE. — Société de chirurgie de Paris, 29 avril au 20 mai 1908. — Société de chirurgie de Lyon, 9 avril au 14 mai 1908. — Académie de médecine.

II. — SOCIÉTÉS DE LANGUE ALLEMANDE. — Société de médecine de Berlin.

III. — SOCIÉTÉS DE LANGUE ANGLAISE. — Société de chirurgie de New-York. — Académie de médecine de New-York. *Section de chirurgie.* Académie de chirurgie de Philadelphie.

IV. — SOCIÉTÉS DE LANGUE ITALIENNE. — Société médico-chirurgicale de Bologne. — Académie médico-chirurgicale de Naples. — Académie de médecine de Turin. — Académie de médecine de Padoue. — Académie des sciences médicales et naturelles de Ferrare. — Société lancisienne des hôpitaux de Rome.

TABLE ALPHABÉTIQUE DES MATIÈRES.

TABLE ANALYTIQUE DES MATIÈRES.

FÉLIX ALCAN, ÉDITEUR

108, BOULEVARD SAINT-GERMAIN, PARIS.

FÉLIX ALCAN, ÉDITEUR

VIENT DE PARAITRE :

Dr G. HARTENBERG

LA

Psychologie des Neurasthéniques

1 vol. in-16 ..... 3 fr. 50

Du même auteur

Physionomie et Caractère

Essai de Physiognomonie scientifique.

1 volume in-8 avec 33 fig. dans le texte ..... 5 fr.

G. REVAULT D'ALLONNES

docteur ès lettres

LES INCLINATIONS

Leur rôle dans la psychologie des sentiments

1 volume in-8 ..... 3 fr. 75

LES MAITRES DE LA MUSIQUE

M. JEAN CHANTAVOINE

ÉTUDES D'HISTOIRE ET D'ESTHÉTIQUE PUBLIÉES SOUS LA DIRECTION DE

Chaque volume in-8 écu de 250 pages environ ..... 3 fr. 50

Viennent de paraître :

RAMEAU

Par LOUIS LALOY

MOUSSORGSKY

Par M.-D. CALVOCORESSI

Précédemment parus :

J.-S. BACH, par ANDRÉ PIRRO (*2e édition*).
CÉSAR FRANCK, par VINCENT D'INDY (*4e édition*).
PALESTRINA, par MICHEL BRENET (*2e édition*).
BEETHOVEN, par JEAN CHANTAVOINE (*3e édition*).
MENDELSSOHN, par CAMILLE BELLAIGUE (*2e éd.*).
SMETANA, par WILLIAM RITTER.

TRÈFLE ROUGE SOURCES St-LOUIS St-YORRE près VICHY

SOURCE N° 1 | Goutte, Gravelle, Diabète, Coliques Néphrétiques et Hépathiques, etc.

SOURCE N° 2 | Maux d'Estomac, du Foie, des Reins, Rhumatismes, Albuminurie, etc.

AUTORISATION DE L'ÉTAT

APPROBATION DE L'ACADÉMIE DE MÉDECINE

CHEZ LES PHARMACIENS ET MARCHANDS D'EAUX MINÉRALES

ADMINISTRATION : 27, Boulevard des Italiens, Paris

COMPAGNIE des EAUX MINÉRALES de

LA BOURBOULE

Sce CHOUSSY-PERRIÈRE

Caisse gratuite franco aux Médecins.

Maison nouvelle. — Prière de ne pas conf

A la Croix de Genève

APPAREILS MÉCANIQUES pour MAL

MOBILIER MÉDICAL et CHIRURGIC

DUPONT FILS AINÉ &

9, Rue Hautefeuille, PARIS

Nouveau Lit Mécanique Métallique Aseptique (Bts S.G.D.G).

Téléphone : 827-75.

ENVOI FRANCO du CATALOGUE ILLUSTRÉ

Voitures de P en tous ge

ıpport favorable de l'Académie de Médecine
INAIGRE PENNÈS
ıtiseptique, Cicatrisant, Hygiénique
rifie l'air chargé de miasmes.
ıserve des maladies épidémiques et contagieuses.
ıcieux pour les soins intimes du corps.
ıiger Marque de Fabrique.— TOUTES PHARMACIES

BAIN DE PENNÈS
Hygiénique, Reconstituant, Stimulant
Remplace *Bains alcalins, ferrugineux, sulfureux*, surtout les *Bains de mer.*
Exiger Marque de Fabrique.— PHARMACIES, BAINS

FÉLIX ALCAN, ÉDITEUR

ŒUVRES DU PROFESSEUR F. TERRIER

Membre de l'Académie de Médecine.

Eléments de pathologie chirurgicale générale.
1er fascicule : *Lésions traumatiques et leurs complications*, 1885, 1 vol. in-8. 7 fr.
2e fasc. : *Complications des lésions traumatiques, lésions inflammat.*, 1887, 1 vol. in-8. . . . . 6 fr.
De l'œsophagotomie externe. 1870. In-8. . . . . 3 fr. 50
Des anévrysmes cirsoïdes. 1872. In-8. . . . . 3 fr.
De l'asepsie en chirurgie. 1894. In-8. . . . . 3 fr.
Chirurgie de la plèvre et du poumon. 1899. 1 vol. broch. in-8. . . . . 2 fr.
En collaboration avec M. Auvray, professeur agrégé à la Faculté de médecine de Paris. **Chirurgie du foie et des voies biliaires.**
Tome I : *Traumatismes du foie et des voies biliaires. Foie mobile. Tumeurs du foie et des voies biliaires.* 1901. 1 vol. gr. in-8, ill. . . . . 10 fr.
Tome II : *Echinococcose hydatique commune. Kystes alvéolaires. Suppurations hépatiques. Abcès tuberculeux intra-hépatique. Abcès de l'actinomycose.* 1907. 1 vol. gr. in-8, ill. . . . . 12 fr.
En collaboration avec M. Baudouin. **De l'hydronéphrose intermittente.** 1892. 1 vol. in-8 . . . . . 5 fr.
En collaboration avec MM. Guillemain et Malherbe, anciens internes des hôpitaux de Paris. **Chirurgie de la face.** 1897. 1 vol. in-12, ill., cart. à l'angl. . . . . 4 fr.
Chirurgie du cou. 1898. 1 vol. in-12, ill., cart. à l'angl. . . . . 4 fr.
En collaboration avec M. Péraire. **Petit manuel d'antisepsie et d'asepsie chirurgicales.** 1894. 1 vol. gr. in-18, ill., cart. à l'angl. . . . . 3 fr.
L'opération du trépan. 1895. 1 vol. in-12, ill., cart. à l'ang. . . . . 4 fr.
Petit manuel d'anesthésie chirurgicale. 1894. 1 vol. in-12, ill., cart. à l'angl. 3 fr.
En collaboration avec M. Reymond, ancien interne des hôpitaux de Paris. **Chirurgie de la plèvre et du poumon.** 1 vol. in-12, ill., 1899. . . . . 4 fr.
Chirurgie du cœur et du péricarde. 1898. 1 vol. in-12, ill., cart. à l'angl. . . . 4 fr.

ŒUVRES DU PROFESSEUR V. CORNIL

Découvertes de Pasteur, applic. à l'anat. et à l'histol. pathol. 1896. In-8. . 1 fr.
Leçons professées pendant le premier semestre, 1883-84, recueillies par MM. Berlioz, Gibier et Chantemesse, 1884. 1 vol. in-8, ill. . . . . 4 fr.
Des différentes espèces de néphrites. 1869. In-8. . . . . 3 fr. 50
En collaboration avec M. Babès, professeur à la Faculté de médecine de Bucarest. **Les bactéries et leur rôle dans l'étiologie, l'anatomie et l'histologie pathologiques des maladies infectieuses**, 3e éd., 1891. 2 vol. in-8, ill. . . . . 40 fr.
En collaboration avec M. Ranvier, de l'Institut, professeur au Collège de France. **Manuel d'histologie pathologique**, publié avec la collaboration de MM. Brault, chef des travaux anatomiques à la Faculté de médecine de Paris, et Letulle, professeur agrégé à la Faculté de médecine de Paris. 3e édition entièrement refondue.
Tome I, par MM. Cornil, Ranvier, Brault, Fernand Bezançon, Maurice Cazin. *Généralités sur l'histologie normale. Cellules et tissus normaux. Généralités sur l'histologie pathologique. Altérations des cellules et des tissus. Des inflammations. Des tumeurs. Notions élémentaires sur les bactéries. Lésions des os et des tissus cartilagineux. Anatomie pathologique des articulations. Des altérations du tissu conjonctif. Lésions des membranes séreuses.* 1900. 1 fort volume gr. in-8, ill. 25 fr.
Tome II, par MM. Durante, Jolly, Dominici, Gombault et Philippe. *Muscles. Sang et hématopoïèse. Cerveau. Moelle.* 1902, 1 fort volume, gr. in-8, ill. . . 25 fr.
Tome III, par MM. Gombault, Nageotte, A. Riche, Durante, R. Marie, Fernand Bezançon, Legry. *Système nerveux central (cerveau et moelle épinière). Nerfs. Cœur et vaisseaux. Rate. Ganglion lymphatique. Larynx.* 1907, 1 fort volume gr. in-8, ill. . . . . 35 fr.
Tome IV, terminant l'ouvrage, paraîtra fin 1908.

DRAPIER & FILS

MAISON FONDÉE EN 1829

41, rue de Rivoli et Boulevard Sébastopol, 7

Succursale : 17, Avenue de l'Opéra, PARIS

INSTRUMENTS DE CHIRURGIE

BANDAGES — ORTHOPÉDIE

CEINTURES — BAS POUR VARICES



Téléphone : 106-45

Catalogues sur demande.

FÉLIX ALCAN, ÉDITEUR

Vient de paraître :

LES

LUXATIONS DES GRANDES ARTICULATIONS

PAR LES DOCTEURS

A. HENNEQUIN et **Robert LŒVY**

1 fort volume grand in-8, avec 125 gravures..... 16 fr.

GLYCÉROPHOSPHATE GRANULÉ ROBIN

(Glycérophosphate de Chaux et de Soude)

Le Seul Phosphate assimilable ne fatiguant pas l'Estomac.

ADMIS DANS LES HOPITAUX DE PARIS

Infaillible contre : Rachitisme, Faiblesse des Os, Croissance chez les Enfants, Allaitement, Grossesse, Neurasthénie, Surmenage intellectuel, etc., etc.

Paris, 13, Rue de Poissy et principales Pharmacies.

ETABLISSEMENT de SAINT-GALMIER (Loire)

SOURCE BADOIT

L'Eau de Table sans Rivale

La plus Légère à l'Estomac

DÉBIT de la SOURCE :

PAR AN

30 MILLIONS

de Bouteilles

Déclarée d'Intérêt Public

Décret du 12 Août 1897

EAU MINERALE NATURELLE du BASSIN de VICHY

La PLUS FROIDE 10°.

La MOINS ALTÉRABLE par le Transport.

SOURCE LARBAUD-St-YORRE

(DÉCOUVERTE EN 1853)

Souveraine contre les Maladies du FOIE, de l'ESTOMAC et des REINS, le DIABÈTE, la GRAVELLE et la GOUTTE

PRIX : 20 fr. *la caisse de 50 litres*, à VICHY. — Dépôt chez les Pharmaciens et Marchds d'Eaux minérales.

ÉPITHÉLIOME DU TALON

DÉVELOPPÉ AUTOUR D'UN SÉQUESTRE RÉSULTANT D'UNE OSTÉOMYÉLITE ANCIENNE DU CALCANÉUM

OPÉRATION DE WLADIMIROFF-MIKULICZ

Par M. Paul BERGER

Parmi les tumeurs malignes qui se développent aux extrémités des membres, l'épithéliome du membre inférieur, par sa fréquence relative, mérite une attention particulière. Il la mérite aussi par son mode de développement qui relève de conditions étiologiques très particulières; enfin son traitement lui-même peut se présenter comme une exception à la règle qui régit la conduite qui doit être conseillée comme une règle absolue quand il s'agit de combattre les tumeurs malignes des membres, règle qui paraît ici trouver sa confirmation dans les chiffres fournis par les statistiques.

Ces statistiques ont en effet une certaine importance. En 1899 W. Michaël, dans un travail paru dans les *Beiträge zur klinischen Chirurgie* (t. VII, p. 420 — *Ueber den primären Krebs der Extremitäten*), rappelait que, deux ans auparavant, Rudolph Volkmann avait réuni (*Sammlung klinischen Vorträge*, 1889) 223 cas de cancers des extrémités, dont 158 étaient développés sur le membre inférieur, soit 19 au talon et 22 sur le dos du pied. Schneider, dans une thèse dont les éléments avaient été recueillis à la clinique de Bergmann, ajoutait à ce chiffre 14 autres cas. Michaël lui-même en apportait 26 autres, réunis de 1860 à 1890 à la clinique du Prof. P. Bruns, de Tübingue; enfin Max v. Brunn, dans un mémoire publié en 1903 dans les *Beiträge zur klinischen Chirurgie* à l'occasion du jubilé célébré en l'honneur d'Esmarch (t. XXXVII, Hft. 1 et 2, p. 227), ajoutait à cette série déjà longue 20 nouveaux faits, recueillis eux aussi à la clinique de Tubingue et dont il tirait d'intéressantes conclusions à l'appui des résultats énoncés dans les travaux précédents.

A ces observations nous n'avons pas eu de peine à ajouter celles que relate la thèse de M. Victor Helle (*Tumeurs du calcanéum*, Thèse, Paris, 1896), quelques cas rapportés par Péan dans ses volumes de cliniques (t. I, p. 620; t. VI, p. 1178; t. VII, p. 1103; t. VIII, p. 1180), et ceux assez nombreux relatés par Polaillon et par Blum. En ajoutant aux 223 cas réunis par Rud. Volkmann, 145 autres faits recueillis à ces diverses sources, nous arrivons à un chiffre de 368 observations environ, dont l'examen confirme les données qui résultaient déjà des statistiques recueillies par les élèves de Bruns et de Bergmann.

Le cas dont nous rapportons l'observation, et dont nous avons pu étudier et représenter les lésions dans la figure ci-jointe, concernait un homme (employé au chemin de fer du Nord, demeurant à Tergnier dans l'Aisne), âgé d'un peu plus de quarante ans, vigoureux, de complexion robuste, qui, depuis trente mois environ, avait remarqué le développement d'une tumeur qui s'était rapidement ulcérée au talon.

Cette tumeur occupait la pointe du talon : elle avait la forme d'une brioche. Sa partie la plus proéminente était constituée par une sorte de chou-fleur, resserré à sa base, et présentant un pédicule très large à partir duquel la tumeur paraissait s'épanouir.

Ce chou-fleur était composé par des saillies lobulées, séparées les unes des autres par des sillons d'où la moindre pression faisait sortir des détritus épithéliaux d'aspect caséeux, et présentant une odeur spéciale et une horrible fétidité. Ces débris caséeux sortaient tantôt en masses compactes, tantôt se laissaient exprimer avec l'apparence si caractéristique des *vermiotes* dont la présence caractérise un grand nombre d'ulcérations épithéliales. Cette tumeur était d'ailleurs très solide, assez dure, elle ne se laissait pas pénétrer ni diviser par le doigt : mais en son centre existait non seulement une ulcération, qui en occupait la partie la plus saillante, mais un véritable cratère qui pénétrait jusque dans la partie la plus profonde de la tumeur. Outre cet orifice central, il en existait deux ou trois autres, creusés vers la périphérie, qui conduisaient aussi le stylet dans la profondeur, et d'où l'on faisait sortir par les pressions une quantité de pus fétide et des productions fromageuses analogues à celles que l'on exprimait des sillons interlobaires de la tumeur et du cratère central.

La peau qui circonscrivait le pédicule de la tumeur se terminait par un contour arrondi au niveau duquel elle n'était ni amincie, ni décollée au loin : cette peau était au contraire épaissie, surtout vers le contour interne de la tumeur; elle présentait à ce niveau, et jusqu'au sillon qui sépare la malléole interne du tendon d'Achille, une sorte de bourgeonnement formé par des végétations sessiles aplaties, nullement pédiculisées, peu élevées, dures elles-mêmes, et présentant la même consistance que les lobules plus saillants qui formaient la tumeur proprement dite. — Au-dessous de

cette peau épaissie et végétante, on sentait à ce niveau les battements de la tibiale postérieure, soulevée par un plan résistant. Cherchant ce que ce plan pouvait être, on reconnaissait qu'il était formé par la face interne du calcanéum qui soulevait les téguments et qui semblait très notablement augmentée de volume. La palpation faisait en effet reconnaître que la tumeur pédiculée, en forme de chou-fleur, qui occupait la pointe du talon, reposait sur une autre tumeur globuleuse, sous-jacente aux téguments, et qui paraissait n'être autre que le calcanéum très volumineux, augmenté dans son diamètre transversal et présentant des dimensions de beaucoup supérieures à celles de la partie postérieure et du corps d'un calcanéum ordinaire.

Complétant l'examen de la tumeur par l'exploration au stylet de son cratère central et des orifices fistuleux accessoires, situés sur les côtés de celui-ci, on arrivait à une profondeur de plusieurs centimètres, dans une grande cavité située au centre même du calcanéum, et sur les limites de laquelle l'instrument rencontrait partout un contact osseux ou tout au moins ferme et résistant.

Je négligeai malheureusement de pratiquer cet examen avec deux ou plusieurs stylets simultanément introduits dans les trajets fistuleux, et cette omission ne me permit pas de constater aussitôt un des caractères les plus curieux de la lésion en question.

Notons enfin l'existence, dans le triangle de Scarpa, d'un ganglion engorgé, assez volumineux, mais mou plutôt que dur, qui en occupait le sommet.

Le diagnostic, dans ces circonstances, ne pouvait prêter à aucune incertitude; l'aspect, la consistance du fongus, l'état de la peau environnante indiquaient clairement qu'il s'agissait d'un épithélioma du talon. On eût pu, à la vérité, penser à une ostéite tuberculeuse du calcanéum, ayant déterminé une excavation centrale de cet os d'où serait sortie une masse de fongosités émanées des parois de la cavité : mais la tumeur qui s'épanouissait en chou-fleur du talon n'avait ni la mollesse, ni l'aspect œdémateux et tremblotant des fongosités tuberculeuses; la tumeur était ferme et plutôt dure; ni à son centre, ni dans les parties périphériques, confinant à sa base, elle ne présentait de fluctuation ni de fausse fluctuation comme celle que l'on constate lorsque la peau est soulevée par des amas de fongosités tuberculeuses. Les produits résultant de l'expression de la tumeur présentaient d'ailleurs cet aspect caractéristique de vermiotes qu'on ne trouve guère que dans les productions épithéliomateuses et qu'on ne peut confondre avec les masses caséeuses qu'on extrait des foyers tuberculeux en voie de ramollissement. Non seulement leur aspect, mais leur odeur était tout à fait caractéristique. Le sillon cutané qui circonscrivait la partie la plus saillante de la tumeur, le fongus cancéreux, n'était pas aminci, décollé comme le sont les bords d'une ulcération tuberculeuse : la peau, à ce niveau, non seulement adhérait au contour du pédicule, mais elle était épaissie, et elle présentait une altération consistant dans la production de

végétations sessiles, aplaties, ressemblant, sauf leurs dimensions plus restreintes, à celles qui composaient le fongus lui-même. De leur examen résultait l'impression, et même la certitude, que ce travail de bourgeonnement se continuait et se préparait sur la partie elle-même qui entourait le pédicule du champignon et qu'il devait graduellement accroître le volume de cette masse néoplasique. Enfin les articulations voisines du calcanéum paraissaient absolument indemnes de lésions, fait absolument insolite quand il s'agit des articulations conjointes d'un os du tarse atteint lui-même de lésions tuberculeuses graves. D'ailleurs l'examen au stylet, rencontrant partout une surface résistante, lisse et ferme, ne donnant nulle part la sensation de pénétration qui indique la friabilité particulière aux os atteints de lésions tuberculeuses ou de carie, excluait presque aussitôt l'hypothèse d'une semblable affection.

Ce diagnostic d'épithélioma du talon développé autour d'une affection de même nature occupant le calcanéum, reçut bientôt sa confirmation de l'examen de la pièce pathologique, avant même que fût pratiquée l'opération à laquelle je me résolus à avoir recours pour la combattre.

Je me résolus, en effet, avant de recourir à cette opération et d'adopter même un plan chirurgical définitif, à pratiquer l'ablation complète du calcanéum malade, ainsi que des parties molles qui l'entouraient et qui étaient atteintes par le mal, afin de voir jusqu'à quel point cette exérèse, faite assez complètement pour donner toutes les chances d'une guérison définitive, pouvait se concilier avec la conservation d'un membre utile.

Dans une première opération, pratiquée dans les derniers jours de janvier 1906, je circonscrivis les parties malades à deux ou trois centimètres en dehors du sillon qui limitait le fongus central de la tumeur, par une incision qui, traversant les parties molles saines, pénétrait jusqu'à la surface du calcanéum. Je pus éviter de blesser l'artère tibiale postérieure et le nerf voisin en les séparant de tous les tissus malades et même suspects. Ayant ainsi circonscrit le tissu pathologique, sectionné le tendon d'Achille, deux sections faites avec le ciseau ondulé d'Hennequin, l'une horizontale divisant l'astragale, l'autre verticale sectionnant le calcanéum, un peu en arrière de son apophyse antérieure et de son articulation avec le cuboïde, me permettent de détacher toute la pièce pathologique et de m'assurer que celle-ci avait bien été enlevée en entier et que les sections avaient partout porté sur l'os et sur les parties molles saines. Restait le ganglion du triangle de Scarpa que j'extirpai pour en faire faire l'examen. Voici ce que m'apprit l'inspection de cette pièce que j'ai fait représenter dans la figure ci-jointe.

Une coupe verticale, antéro-postérieure, du fongus et du calcanéum, divisant la tumeur en deux parties égales et passant par le centre du cratère et du trajet fistuleux qui y aboutit, fait constater que la partie postérieure du calcanéum est creusée d'une vaste géode dont l'orifice, situé en arrière et en bas, correspond au fongus cancéreux qui y pénètre et qui la remplit de ses végétations. Au centre même de cette cavité, enchâssé en quelque sorte

dans les végétations qui partent de sa suface interne, on voit un volumineux séquestre, de 2 à 3 centimètres de dimensions antéro-postérieures, de 2 à 3 centimètres de hauteur et d'épaisseur. Ce séquestre est compact, dur, parfaitement mobile et, par un mouvement de bascule qu'on lui imprime, on parvient à le dégager des bourgeons charnus qui l'entourent et à le faire sortir de la cavité où il est comme enchâssé. Ce séquestre, qui provient évidemment des parties centrales et postérieures du calcanéum nécrosé depuis longtemps, est dur et noir comme de l'ébène. Tout autour de lui les végétations du fongus partent de la face interne de la cavité osseuse, ou

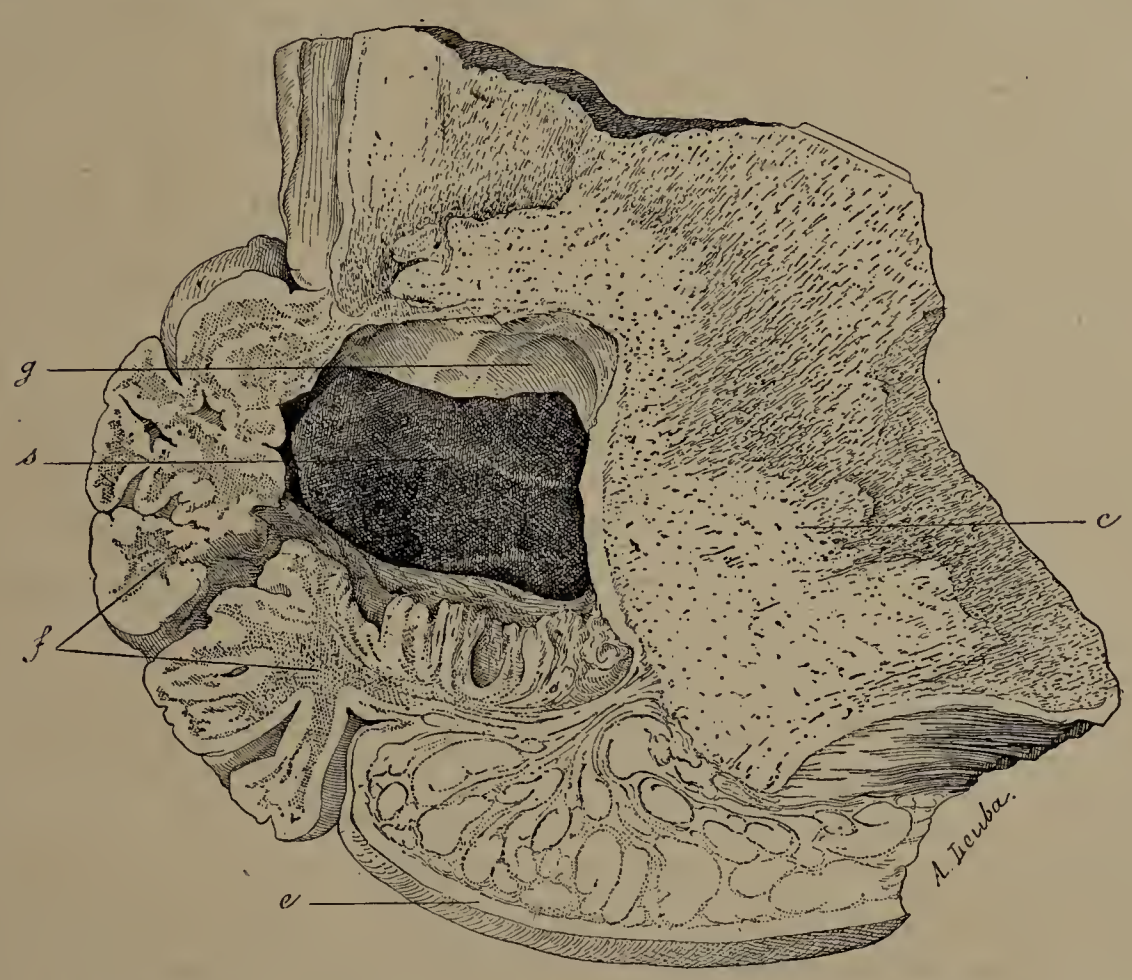

Fig. 1. — *g*, géode creusée dans le calcanéum; — *s*, séquestre invaginé mobile; — *f*, fongosités cancéreuses; *e*, peau du talon doublée de graisse; — *c*, coupe du calcanéum.

plutôt de son revêtement interne qui paraît constitué par les téguments du talon; ceux-ci semblent avoir été attirés peu à peu dans la cavité osseuse par le travail de rétraction cicatricielle qui s'opère toujours autour des orifices fistuleux de cette espèce. Ces bourgeons qui remplissent la cavité centrale du calcanéum, qui enserrent le séquestre et qui se continuent tout le long de l'orifice fistuleux avec ceux qui, aboutissant à sa partie superficielle, forment le fongus cancéreux, se correspondent par des faces parallèles, pressées et aplaties les unes contre les autres par pression réciproque. Ils sont semblables à ceux qui naissent de la surface cutanée autour de la base du fongus et dont ils ne se distinguent que par leur plus gros volume. Ils ont d'ailleurs la même consistance ferme, la même disposition lobulée. La nature épithéliomateuse de ces productions, facile à déterminer par l'inspection directe, est d'ailleurs établie par l'examen

histologique très détaillé et très complet que M. le Dr Herrenschmidt, chef de laboratoire de la clinique, a fait de la pièce en question. Nous le reproduisons tel que l'a rédigé M. Herrenschmidt lui-même.

Le calcanéum est creusé d'une cavité dans laquelle est logé un séquestre d'os nécrosé. La cavité communique avec l'extérieur par une fistule de 2 à 2 cm. 1/2 qui s'ouvre en arrière sur la ligne médiane, à 4 centimètres environ au-dessus de la surface du sol. L'ouverture de cette fistule est entourée d'un gros chou-fleur végétant de 5 centimètres de diamètre qui forme collerette autour de l'orifice par lequel s'écoule du pus.

Sur la pièce, sciée en deux dans le plan sagittal de la fistule, on aperçoit clairement : le calcanéum, sa cavité, son séquestre, la fistule, la végétation de l'orifice qui sur la tranche dessine des lobules et circonvolutions comparables à celles du cerveau.

Avec la pièce principale a été extirpé un ganglion inguinal gros et mou.

Les coupes pratiquées pour l'examen microscopique comprennent :

a) La peau au voisinage de la végétation néoplasique.

b) Le chou-fleur néoplasique.

c) Le trajet fistuleux.

d) Le ganglion inguinal.

a) L'épiderme est épaissi. A la place des papilles et des prolongements interpapillaires normaux on voit des prolongements de l'épiderme qui pointent, irréguliers et nombreux, vers la profondeur.

Le derme est normal. Beaucoup de glandes sudoripares.

Un demi-centimètre avant le pédicule du chou-fleur, l'épiderme végète plus activement. Les pointes de tout à l'heure s'allongent et s'entr'anastomosent. Le tissu sous-cutané est plus dense, enflammé et scléreux. Il y a des amas lymphocytaires, surtout périvasculaires.

b) Le chou-fleur néoplasique a tout à fait la structure du papillome superficiel végétant. Le maximum d'épaisseur de l'épiderme est de 1 centimètre. Les lobes et circonvolutions qui composent la végétation cancéreuse ont chacun un axe conjonctif grêle fait de tissu connectif délicat et contenant un vaisseau. Autour de cet axe le revêtement épithélial est démesurément épais et prolifère en gros bourgeons dans lesquels on reconnaît la succession des différentes couches de l'épiderme; la couche malpighienne est particulièrement développée. Par la multiplicité des lobes végétants et l'incurvation de leurs axes, la prolifération se fait dans toutes les directions, les bourgeons voisins se comprimant, se soudant quelquefois les uns aux autres et essaimant des îlots épidermiques dans la profondeur.

La structure de cet épithélium végétant est celle d'un épithélioma pavimenteux superficiel ordinaire. Il y a cependant peu de perles cornées : la prolifération semble être à la fois trop active et trop fragile pour en constituer; le centre des globes se désagrège avant que le processus de kératinisation ait pu s'accomplir complètement.

Dans la profondeur : du tissu conjonctif dense, enflammé.

c) Le trajet fistuleux est bordé également d'épithélium végétant d'une épaisseur de 4 à 5 millimètres. Histologiquement c'est le même type exactement dans ce trajet qu'au niveau de l'orifice. L'ensemble est cependant moins désordonné que dans le chou-fleur; les prolongements cancéreux ont tous à peu près la même direction, perpendiculaire à l'axe du canal. Il est probable que la fistule a été épidermisée avant que de se cancériser, et que la couche cancéreuse tapissant la fistule n'est pas un envahissement de proche en proche, mais est née sur place sous l'influence des mêmes causes qui ont déterminé la prolifération néoplasique autour de l'orifice.

d) Le ganglion inguinal ne renferme aucune métastase cancéreuse. Par contre on y voit quelques cellules géantes isolées en plein tissu lymphoïde, sans zones de dégénérescence caséeuse.

Cancroïde papillomateux, né à l'orifice d'une fistule osseuse suppurante, probablement sous l'influence de l'irritation chronique causée par les sécrétions venant de la cavité du calcanéum.

Il résulte de l'analyse anatomique qu'on vient de lire que la lésion du talon est bien constituée par un épithélioma développé aux dépens du revêtement interne d'une cavité du calcanéum. Celle-ci résultait évidemment d'une ostéite ancienne nécrosique de cet os, ayant donné lieu à un volumineux séquestre qui est resté engainé dans le centre de l'os insuffisamment ouvert pour lui donner passage. Les téguments du talon, attirés dans cette cavité par le travail de rétraction qui s'est développé à sa surface interne, sont devenus le point de départ du développement d'un épithéliome; celui-ci, quoiqu'occupant le centre du calcanéum, est bien un épithéliome cutané, ainsi que le prouve l'examen microscopique des fongosités dont il se compose, ainsi que le prouve aussi la propagation du travail néoplasique qui gagne la circonférence de l'ulcération du talon et qui s'étend actuellement à une certaine distance sur la peau qui entoure le cratère ulcéreux.

Quelle était donc la nature de cette ostéite, origine première de tout le travail pathologique? L'examen seul de la pièce et les caractères du séquestre engainé dans la cavité du calcanéum montraient qu'il s'agissait d'une ostéomyélite ancienne; et il suffit, en effet, de se reporter à l'histoire du malade et à ses antécédents pathologiques pour y retrouver la trace indiscutable d'une ostéomyélite infectieuse du calcanéum ayant eu son origine et évolué dans son adolescence.

En interrogeant le malade, on apprit qu'à l'âge de dix-neuf ans (il en a quarante-deux actuellement) il avait été pris tout à coup, au milieu de symptômes graves, d'un gonflement du talon qui s'était accompagné d'excessives douleurs, d'un état général inquiétant et de fièvre. Ce gonflement était devenu excessif, les douleurs intolérables; puis, au bout de quelques semaines, un abcès s'étant fait jour, la tuméfaction avait aussi diminué; bientôt la fièvre était tombée aussi, après l'évacuation de l'abcès. Peu à peu l'état étant redevenu bon, la détente était survenue, mais le malade, malgré les apparences du retour à la santé, avait conservé une suppuration

qui trouvait son issue par un orifice situé à la partie la plus postérieure et la plus saillante du talon. Cette fistule était-elle toujours restée ouverte? L'écoulement purulent s'était-il jamais tari? Pas pour longtemps en tout cas; si de temps en temps la suppuration paraissait diminuer et ne pas mériter de pansement, en d'autres moments l'écoulement augmentait d'abondance. Enfin le malade s'étant peu à peu aperçu qu'au niveau du point qui donnait passage à cet écoulement se produisait une sorte de verrue, que celle-ci s'accroissait par l'adjonction d'autres saillies semblables, enfin le gonflement croissant de la région l'avait déterminé à demander un conseil.

Est-il un cas mieux caractérisé, d'histoire plus typique d'une ostéomyélite aiguë, ayant eu son début dans l'adolescence, ayant déterminé une nécrose et une suppuration centrale de l'os atteint par l'infection et entraîné la persistance illimitée de ce foyer de suppuration autour d'un séquestre resté captif dans son enveloppe osseuse, insuffisamment ouverte pour permettre son expulsion? Puis, peu à peu, l'irritation de longue durée entretenue par le corps étranger avait déterminé, dans le revêtement cutané que la rétraction inflammatoire avait attiré dans l'excavation osseuse, la transformation néoplasique à laquelle l'épithéliome avait dû son origine.

L'influence d'une lésion irritative chronique, agissant après une longue durée sur le développement et sur la localisation d'un épithéliome, n'a rien qui doive surprendre. Le fait est presque la règle dans l'histoire des cancers des extrémités, des épithéliomes de la main et du pied.

Ne se souvient-on pas que Marjolin avait depuis longtemps signalé les cancers qui se développent à la surface des vieux ulcères de jambe; les lésions de ce genre ne sont elles pas désignées encore sous le nom d' « ulcères de Marjolin »? (Chalmers da Costa, *Annals of surgery*).

A-t-on oublié le *cancer de la suie et du goudron* développé si souvent chez les ramoneurs par le contact prolongé des poussières irritantes détachées par leur truelle et projetées sur les cuisses, les parties génitales, les avant-bras des ramoneurs? les cancers, signalés par Sir James Paget, comme étant la conséquence fréquente de l'habitude qu'ont certaines gens de s'exposer les mains au rayonnement des braseros espagnols? la dégénérescence épithéliale des cicatrices par le fait d'une irritation de longue durée dont les effets

ont été mis en lumière par Hawkins, Durand, Devergie, Langenbeck, Esmarch, entre autres?

Pour rester sur le terrain qui nous occupe, on se souvient que, dès 1873, W. Busch insistait sur une forme particulière de néoplasie épithéliale que l'on voit survenir chez les gens atteints de lupus des extrémités (W. Busch, Ueber die epitheliomartige Form des Lupus an den Extremitäten, in *Arch. für klin. Chirurgie*, 1873, t. XV, p. 48); et il suffit de parcourir les statistiques que nous avons citées au commencement de ce travail pour voir combien est fréquente, presque habituelle, l'existence d'une lésion irritative chronique précédant à longue distance le développement d'un épithélioma des extrémités. C'est ainsi que sur les 26 observations personnelles qu'il a réunies, Michaël a signalé 4 cas où une ostéite a précédé le développement d'un épithélioma du pied, dont 2 où la lésion siégeait au talon. Victor Helle, dans la thèse consacrée aux tumeurs du calcanéum, cite trois observations où Paul Broca, Ollier, M. Vallas ont vu une ostéite fistuleuse du calcanéum dégénérer en un épithéliome de cet os. Péan, dans ses Cliniques, avait rapporté plusieurs faits analogues.

Pour juger de la fréquence avec laquelle ces causes irritatives font sentir leur influence sur le développement du cancer des membres, Max v. Brunn et Michaël, qui ont réuni l'un 20 nouveaux cas, le second 26 épithéliomes des extrémités, ont constaté que sur ces 46 faits qui sont à ajouter à la statistique de 223 cas réunis par Rudolph Volkmann, 34 fois le cancer reconnaissait comme précurseur éloigné une lésion irritative ancienne. Dans les 12 cas où cette cause irritative prémonitoire faisait défaut, on trouvait une lésion congénitale, nævus, verrue ou oignon, qui avait préexisté au développement du cancer. Ainsi le fait que nous relatons et où un épithélioma du talon a pris origine sur un foyer d'ostéomyélite de l'adolescence contenant depuis plus de vingt ans un séquestre engainé dans sa cavité, n'a rien qui doive surprendre. Virchow a dit depuis longtemps (*Pathologie des tumeurs*, t. I, p. 76) : « J'admets que la dyscrasie restera sans effet, en général, s'il n'y a une cause locale particulière qui devienne le point de départ de ses manifestations »; et comme commentaire, en quelque sorte, notre collègue M. Quénu ajoutait, dans le 1er volume du *Traité de Pathologie externe de Duplay et Reclus* : « Toute irritation prolongée d'un revêtement épithélial favorise la tendance de celui-ci à devenir le point de départ d'un épithéliome »,

principe dont l'histoire de notre opéré prouve toute la rigoureuse exactitude.

Traitement.

En présence d'un épithéliome du pied et particulièrement d'un épithéliome du talon ayant envahi le calcanéum, qu'y a-t-il à faire? à quel parti chirurgical faut-il s'arrêter ? La seule opération que la théorie, d'accord avec les statistiques, semble imposer, c'est l'opération radicale, le sacrifice du membre, l'amputation. Quelle résection, quelle amputation partielle pourrait laisser un membre capable de servir de point d'appui dans la marche en satisfaisant à la condition essentielle qui est l'extirpation large de la tumeur? En faisant une réserve pour le mode d'opération conservatrice dont nous allons parler tout à l'heure, le sacrifice inévitable des parties molles du talon ne laisse guère d'autre alternative. Les opérations économiques qui peuvent être mises en balance avec l'amputation de la jambe ne peuvent guère consister que dans l'extirpation des parties molles et du squelette du talon assez largement pratiquée pour exclure la récidive. Le résultat de ces opérations atypiques ne peut guère se concilier avec le désir de laisser au membre une base de sustentation qui puisse servir à la marche; il expose d'ailleurs plus ou moins à ne pratiquer qu'une opération trop parcimonieuse, parfois même incomplète, motivée par le désir de conserver le plus possible des organes essentiels à la marche.

Aussi voyons-nous, dans les statistiques, la proportion des guérisons durables être bien plus considérable, celle des récidives diminuer avec le nombre des opérations radicales. Les 368 cas de la statistique de Rud. Volkmann, accrus de celles de Michaël et de Max v. Brunn, nous donnent en effet :

Sur 117 opérations radicales (amputations de jambe) pratiquées pour des épithéliomes du pied :

38,5 p. 100 de guérisons définitives et 25,7 p. 100 seulement de récidives.

Sur 98 opérations économiques pratiquées pour des affections de même nature :

28,6 p. 100 de guérisons durables et 50 p. 100 de récidives.

Ainsi chiffre presque double de récidives pour les opérations éco-

nomiques pratiquées pour des affections cancéreuses du pied, voilà ce que nous apprennent les relevés dont nous avons indiqué les sources; c'est dire que l'opération favorable, l'opération vraiment indiquée semble être ici l'amputation de la jambe, et l'amputation au lieu d'élection.

Pourtant l'opération partielle connue sous le nom de Wladimiroff-Mikülicz nous offre ici une solution qui, au premier abord, semble bien engageante.

Supprimer le calcanéum et du même coup les parties molles du talon, telle a été en effet la conception première de ses auteurs, tel est le résultat opératoire auquel elle conduit lorsqu'on suit le manuel opératoire préconisé d'abord par ceux-ci. Ainsi la conservation de l'avant-pied sain, placé bout à bout avec la surface de section des os de la jambe, compensant, par le changement de direction qu'on lui a fait subir, la perte de longueur du membre résultant de la suppression du calcanéum, de l'astragale et de l'extrémité inférieure des os de la jambe, permet à l'opéré de marcher sans boiterie notable, en faisant reposer le poids du corps, dans la marche, sur l'extrémité antérieure métatarsienne et sur la face plantaire des orteils formant un angle droit avec la face dorsale du pied vers laquelle ils sont renversés, c'est-à-dire sur des parties plantaires anatomiquement disposées pour appuyer sur le sol dans la marche. Enfin cette opération permet l'ablation franche, non seulement des parties malades, mais de toute la région sur laquelle siège le mal.

Je sais bien que la suppression d'une certaine longueur du nerf et de l'artère tibiale postérieure qui est une des conditions presque inévitables de ce procédé ostéoplastique, a pour inconvénient une atteinte de la nutrition du membre. Les troubles trophiques consécutifs, qui ne s'observent que dans quelques cas relativement rares, sont toujours à redouter, et la modification que j'ai apportée au plan de l'opération pour éviter cette lésion n'est précisément pas applicable aux cas dont il s'agit ici, puisque le but que l'opération se propose est précisément le sacrifice des parties molles du talon. J'ai donc dû me demander si une opération du type Wladimiroff-Mikülicz ne pourrait, dans le cas présent, donner, à l'égard de la récidive, des garanties suffisantes, tout en laissant au malade un membre capable de lui servir de colonne de soutien dans la

marche et en lui évitant une mutilation toujours plus pénible que la déformation résultant d'une extirpation de tumeur. Il m'a semblé qu'une opération préliminaire d'exérèse, contrôlée par l'examen de la tumeur et de ses limites, et jointe à l'extirpation et à l'examen du ganglion suspect du triangle de Scarpa, pourrait m'éclairer sur ce point; et c'est aussi pourquoi, dans l'opération qui a eu lieu le 30 janvier 1906, j'ai enlevé très au loin, autour du fongus cancéreux, toutes les parties molles jusqu'au squelette, et que, par deux coupes pratiquées sur les limites extrêmes du calcanéum et de son articulation avec l'astragale, j'ai enlevé toutes les portions de cet os qui semblaient atteintes par l'ostéite sur laquelle s'était entée la néoplasie du calcanéum. J'ai également enlevé le ganglion engorgé du triangle de Scarpa. Celui-ci n'était pas atteint par le travail de dégénération épithéliale; il était seulement enflammé.

Le calcanéum était absolument sain au niveau des sections osseuses qui avaient été pratiquées sur lui; il était le siège d'une ostéite condensante qui limitait la partie envahie par la tumeur. L'examen de la pièce démontra aussi que nulle part il ne restait de vestiges de l'épithéliome, même au niveau du nerf et des vaisseaux tibio-postérieurs qui étaient soulevés, mais qui n'étaient pas envahis par la tumeur et que, pour cette raison, je pus séparer par dissection des parties voisines et conserver dans leur intégrité.

Deux jours plus tard, le 2 février 1906, étant désormais sûr que l'ablation des parties malades avait été non seulement tout à fait complète, mais très largement faite en pleins tissus sains, je pus achever l'opération en pratiquant une véritable opération de Wladimiroff-Mukülicz. Il me suffit pour cela de rouvrir la plaie d'extirpation qui avait été tamponnée avec de la gaze iodoformée et qui était restée tout à fait aseptique. Je réséquai ensuite, avec ce qui restait de l'astragale, sur une longueur de 2 centimètres environ, l'extrémité inférieure du tibia et celle du péroné; je dégageai ce qui restait encore de la partie antérieure du calcanéum, le cuboïde et le scaphoïde et, d'un trait de scie, je fis tomber la partie postérieure de ces deux derniers os. — J'eus alors une surface de section transversale des os du tarse qui put s'appliquer exactement sur la surface de section des os de la jambe, de manière que ce qui restait du tarse et le métatarse fussent orientés dans le prolongement de l'axe de ceux-ci. Je les fixai solidement en contact par plusieurs

points de suture placés entre les surfaces de section opposées des os, et constitués par de très forts catguts du numéro 5. J'avais préalablement revu et rafraîchi toute la surface des parties molles, qui avait limité l'exérèse de la tumeur pratiquée quelques jours auparavant. La réunion des parties molles laissant place pour un fort drainage fut assurée par une attelle plâtrée double qui maintint les os du pied et de la jambe dans une immobilité parfaite.

La réunion complète put être obtenue; au bout d'une quinzaine de jours le drainage fut supprimé. Deux mois environ après l'opération, la consolidation du squelette de la jambe et du pied paraissant assez solide, on fit faire à l'opéré une chaussure spéciale, pourvue de contreforts, qui contribua à maintenir le pied dans le prolongement rigoureux de l'axe de la jambe. Les orteils avaient été préalablement fléchis à angle droit sur la plante du pied, de manière que le membre pût trouver sur la face plantaire et sur l'extrémité rembourrée des métatarsiens un point d'appui solide dans la marche. L'opéré put bientôt retourner chez lui en marchant, *sur le membre opéré* qui ne présentait pas de raccourcissement appréciable, comparé à la colonne de sustentation représentée par le membre sain. Il fut obligé quelque temps après de faire modifier la forme du soulier qui engainait la synostose tibio-tarsienne. Voici, en attendant que je puisse revoir ce malade et présenter le résultat obtenu par l'opération à la Société de Chirurgie, la lettre que je viens de recevoir de lui :

« J'ai marché longtemps avec un bâton, d'autant plus que mon appareil m'avait occasionné un durillon plantaire qui m'a fait suspendre mon travail pendant vingt-six jours. Mon médecin, M. Grégoire, m'a conseillé d'écrire à M. le Dr Perier, pour obtenir de la Compagnie un nouvel appareil. Je suis en sa possession depuis le 15 février; il me blesse encore : malgré cela je marche sans bâton... » Tergnier, le 11 mars 1908.

On voit que le résultat de l'opération, sans être tout à fait parfait, est aussi satisfaisant au point de vue du rétablissement des fonctions qu'au point de vue de la guérison; plus de deux ans se sont passés depuis l'opération et il n'y a eu aucune menace de récidive. On peut donc considérer la guérison de l'épithéliome comme définitivement acquise, d'autant plus que l'examen du ganglion engorgé, extirpé au niveau du triangle de Scarpa, a fait voir que ce ganglion

n'était le siège d'aucune lésion métastatique. Très largement enlevé, cet épithéliome, encore bien circonscrit, ainsi que le démontra l'examen histologique, pouvait encore être supprimé et radicalement guéri par une exérèse complète. Ce cas montre, par conséquent, que l'opération de Wladimiroff-Mikülicz, l'opération conservatrice et économique, peut être tentée avec chances de succès définitif dans les épithéliomes du cou-de-pied et du talon qui se prêtent encore à cette ablation complète des parties malades. Il semble donc que l'indication de l'opération radicale, c'est-à-dire de l'amputation, est moins absolue dans ces cas que les statistiques de Rudolph Volkmann, de Michaël, de Max v. Brunn ne pourraient le faire admettre.

Quant au résultat fonctionnel, puisque l'opéré peut marcher sans canne et presque sans boiter, en se servant de son appui naturel, on ne peut que le considérer comme fort bon, et même, en tenant compte de la gêne encore entretenue par les durillons plantaires développés au contact de la chaussure (inconvénient auquel on peut certainement remédier avec un appareil suffisamment bien fait et matelassé avec soin), le résultat doit être considéré comme beaucoup supérieur à celui que donne un très bon moignon d'amputation de la jambe au lieu d'élection. Ce n'est d'ailleurs pas le premier succès de cet ordre que me donne l'opération de Wladimiroff-Mikülicz. Les indications de cette opération ostéoplastique sont rares; jusqu'à ce jour je n'ai eu l'occasion de la pratiquer que trois fois.

Un de mes opérés, sur lequel j'avais cru pouvoir y avoir recours pour une tumeur blanche avec lésions graves de l'astragale et du calcanéum, dut subir presque aussitôt l'amputation de la jambe, la suppuration ayant gagné les synoviales tendineuses du tarse et l'articulatiou tibio-tarsienne; il ne peut donc être question chez lui du résultat fonctionnel; ce fut un insuccès complet de la méthode, insuccès qui put être réparé en partie par l'opération radicale.

Une jeune personne sur laquelle, en 1889, j'ai pratiqué l'opération de Wladimiroff-Mikülicz par le procédé que j'ai depuis lors décrit et qui consiste à ménager les parties molles rétro-malléolaires et celles du talon [1], continue depuis près de dix ans à aller et venir, à

1. P. Bergər, *Sur l'opération de Wladimiroff-Mikulicz*, Bul. de la Société de Chirurgie, 1889, p. 187.

marcher et même à courir sans canne, presque sans claudication avec une surprenante agilité. Je la vois presque chaque semaine franchissant la chaussée devant les voitures, arpentant les rues comme la meilleure des marcheuses. Je crois même qu'elle ne se sert plus de chaussure spéciale, mais que celle qu'elle emploie soutient lrès obliquement, presque verticalement la plante du pied qui, en appuyant un peu sur la semelle, complète l'appui des orteils pressant sur le sol pendant la marche. — Chez cette malade, sur laquelle l'opération avait été nécessitée par une ostéite nécrosante du cuboïde et du calcanéum, la guérison avait été rapide et complète. Depuis qu'elle l'a subie, il n'y a jamais eu de retour de suppuration, de fistules ni de récidive sous quelque forme que ce soit.

Ainsi sur 3 opérations j'ai obtenu 2 succès fonctionnels remarquables. La conservation d'un membre bon pour la marche, solide, ne présentant aucun raccourcissement, montre que le but que se sont proposé les auteurs de ce procédé peut être atteint et il nous semble qu'il n'est nullement nécessaire de recourir à la modification qu'a récemment proposée Goldammer[1] et qui consiste, par une section oblique des os de la jambe et de ceux du pied, à donner à l'avant-pied une direction oblique par rapport à celle de la jambe, telle que l'opéré se serve de la plante du pied pour prendre un point d'appui sur le sol. Cette modification, en effet, force le sujet opéré à compenser par une semelle surélevée la différence de hauteur des deux surfaces plantaires : de la sorte on se prive du principal des avantages que présente le Wladimiroff-Mikülicz, avantage qui résulte de l'égalité de longueur des deux membres inférieurs rendant inutile tout appareil de soutien, toute chaussure spéciale compliquée et dispendieuse.

1. Goldammer, Kasuistischer Beitrag zur Osteoplastichen Fussresektion, *Beiträge z. klin. Chirurgie*, Bd. LV, p. 293.

TECHNIQUE OPÉRATOIRE
DE LA COLPO-HYSTÉRECTOMIE TOTALE
PAR VOIE COMBINÉE PÉRINÉO-ABDOMINALE

PAR MM.

E. QUÉNU et **Pierre DUVAL**

La technique de l'extirpation totale de la voie génitale chez la femme que nous publions est analogue à celle de l'extirpation abdomino-périnéale du rectum.

Le principe en est d'extirper le canal génital comme un sac septique fermé, et de séparer aussi complètement que possible la cavité abdominale strictement aseptique du champ opératoire pelvien, dont la cicatrisation ne pourra se faire que par seconde intention. Elle combine les avantages de la libération périnéale du vagin et ceux de la voie abdominale pour l'hystérectomie totale.

Technique opératoire.

Temps périnéal (fig. 1). — Incision circulaire de la vulve qui passe en pleine fourchette, à la face interne des petites lèvres, et en avant sous l'urètre à quelques millimètres au-dessous du méat (fig. 2).

Cette incision est tracée en deux temps :

Tout d'abord la moitié postérieure, pour procéder au décollement vagino-rectal.

Ce décollement se fait suivant la technique ordinaire. L'introduction d'un doigt dans le rectum, comme le conseillait Olshaüsen, doit être aujourd'hui formellement rejetée : ce contrôle est du reste parfaitement inutile, comme aussi celui du doigt introduit dans le vagin.

MARTIGNY-VO

Station hydrominérale et climatérique. Saison du 25 Mai au 25 Septembre

SITUATION EXCEPTIONNELLE

Le plus beau Parc des Villes d'eaux françaises

SOURCE LITHINÉE

0 gr. 03097 de bicarbonate de lithine par litre (analyse du professeur A. Desgrez, août 1906).

ARTHRITISME, GOUTTE, GRAVELLE

Coliques hépatiques et Néphrétiques

ALBUMINURIE ET DIABÈTE GOUTTEUX

Affections congestives du Foie et des Reins

RENSEIGNEMENTS : Au Dépot, 8, place de l'Opéra, à Paris. Tél. 297-28. — Et à l'Établissement, à Martigny-Vosges, Tél. n° 2.

INSTRUMENTS DE CHIRURGIE ET D'ORTHOPÉDIE

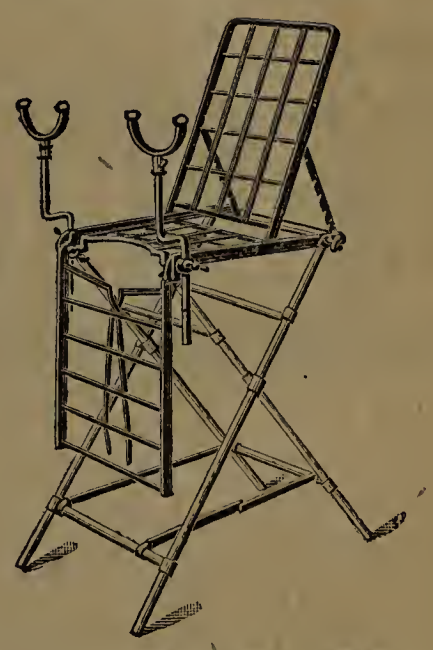

A. FERRÉOL,

52, rue des Écoles, PARIS

Fournisseur de la Faculté de Médecine et des Hôpitaux civils et militaires

Spécialité d'instruments pour les voies urinaires et gynécologie

COMMISSION **EXPORTATION**

Usine à NOGENT *Téléphone : 813-55.*

E. BEDOUET - F. RONGIER, Succr - 340, rue St-Jacques

Installations complètes de SALLES d'Opérations

MAISONS DE SANTÉ, etc.

TÉLÉPHONE 812-96. Envoi franco du Catalogue sur demande.

Fin.

CHLOROFORME DUMOUTHIERS

Préparé spécialement pour l'*Anesthésie*, sa conservation dans le vide et en tubes jaunes scellés le met à l'abri de toute altération.

Dépôt : PHARMACIE BORNET, 19, Rue de Bourgogne, PARIS.

FÉLIX ALCAN, *Éditeur*, 108, Boulevard Saint-Germain, PARIS.

DICTIONNAIRE DE MÉDECINE

par les Drs E. BOUCHUT & A. DESPRÉS

Septième édition revue par les Drs G. MARION et F. BOUCHUT

Mise au courant des derniers Progrès de la Science.

Magnifique volume de 1590 pages in-8 sur deux colonnes, avec 1097 gravures dans le texte. Indispensable aux Familles.

PRIX : BROCHÉ, 25 FR. ; — RELIÉ, 30 FR.

LE BOULOU

EAUX BICARBONATÉES SODIQUES FORTES

Les seules de cette nature dans les Pyrénées

FOURNISSEUR DES MINISTÈRES

de la Guerre, de la Marine et des Colonies

MALADIES DE L'ESTOMAC

du Foie, de l'Intestin, de la Vessie, le Diabète, les Fièvres paludéennes, Convalescences

EN VENTE PARTOUT

Établissement ouvert toute l'année

CHAPELLE — CHEMIN DE FER

AUTORISATION MINISTÉRIELLE

DU

9 Février 1904

DÉSINFECTION

par les *Vapeurs sèches* de *Formochlorol*

(PROCÉDÉ TRILLAT, BREVETÉ S. G. D. G.)

SANS AUCUNE DÉTÉRIORATION du MOBILIER

RÉFECTION DES MATELAS

BLANCHISSAGE DU LINGE

SOCIÉTÉ FRANÇAISE DE DÉSINFECTION

14, Rue des Pyramides, Paris — USINE à Courbevoie (Seine).

ASEPTOL-FÛT

POUR

DÉSINFECTION DE TOUS FÛTS



« Les 5 Produits Châtel-Guyon-Gubler constituent un traitement complet de la Constipation et de l'Entérite. »

FÉLIX ALCAN, ÉDITEUR

Dr CH. TISSIÉ

LA FATIGUE ET L'ENTRAINEMENT PYYSIQUE

Préface de M. le professeur Bouchard

3e édition, revue.

1 vol. in-16, cart..... 4 fr

Avoir soin de bien spécifier, en prescrivant :

VICHY-CÉLESTINS

Maladies des reins et de la vessie. Goutte, diabète.

VICHY-GRANDE-GRILLE

Maladies du foie et de l'appareil biliaire.

VICHY-HOPITAL

Maladies de l'estomac et de l'intestin.

FÉLIX ALCAN, ÉDITEUR

PUBLICATIONS PÉRIODIQUES

Revue de Médecine et Revue de Chirurgie

La *Revue de médecine* et la *Revue de chirurgie* paraissent tous les mois; chaque livraison de la *Revue de médecine* contient 5 à 6 feuilles grand in-8; chaque livraison de la *Revue de chirurgie* contient de 8 à 9 feuilles grand in-8.

S'ADRESSER POUR LA RÉDACTION :

Revue de médecine : à M. le Dr **Landouzy**, 15, rue de l'Université, Paris (7e), ou à M. le Dr **Lépine**, 30, place Bellecour, Lyon.
Revue de chirurgie : à M. le Dr **F. Terrier**, 11, rue de Solférino, Paris (7e).

POUR L'ADMINISTRATION :

A M. **Félix Alcan**, libraire-éditeur, 108, boulevard Saint-Germain, Paris (6e).

PRIX D'ABONNEMENT :

Pour la Revue de Médecine		Pour la Revue de Chirurgie	
Un an, Paris	**20** fr.	Un an, Paris	**30** fr.
— Départements et étranger.	**23** fr.	— Départements et étranger.	**33** fr.
La livraison, **2** fr.		La livraison, **3** fr.	

Les abonnements partent du 1er janvier

Les *deux Revues* réunies, un an, Paris, **45** fr.; départements et étranger, **50** fr.

Les quatre années de la *Revue mensuelle de médecine et de chirurgie* (1877-1878, 1879 et 1880) se vendent chacune séparément 20 fr.; la livraison, 2 fr.

Les vingt-six premières années (1881 à 1906) de la *Revue de médecine* se vendent le même prix. Les dix-huit premières années (1881 à 1898) de la *Revue de chirurgie*, 20 fr. Les autres années, 30 fr.

CHARLTON BASTIAN
Professeur à University Collège (Londres).

L'évolution de la Vie

Traduction et avant-propos par H. de VARIGNY,
docteur ès sciences naturelles
AVEC 12 FIGURES DANS LE TEXTE ET 12 PLANS HORS TEXTE

1 vol. in-8, cart., de la *Bibliothèque scientifique internationale*..... 6 fr.

J. LŒB
Professeur de physiologie à l'Université de Berkeley (Californie).

La Dynamique des Phénomènes de la Vie

Traduit de l'allemand par MM. DAUDIN et G. SCHÆFFER
avec additions de l'Auteur.
Préface de M. le Professeur A. GIARD, de l'Institut.

1 vol. in-8, cart., de la *Bibliothèque scientifique internationale*..... 9 fr.

L. BLARINGHEM
Docteur ès sciences, chargé d'un cours de biologie agricole à la Sorbonne.

Mutation et Traumatismes

Étude sur l'évolution des formes végétales.
Avec 8 planches doubles hors texte.

1 vol. grand in-8..... 10 fr.

PEPTONATE DE FER ROBIN

ADMIS DANS LES HOPITAUX DE PARIS
Véritable Ferrugineux assimilable.

GOUTTES CONCENTRÉES
10 à 30 gouttes à chaque repas.

VIN et ÉLIXIR
Un verre à liqueur à chaque repas.

DANS TOUTES PHcies et 13, r. de Poissy, Paris

Coulommiers. — Imp. Paul BRODARD.

MOBILIER CHIRURGICAL

E. BEDOUET. — F. RONGIER, Succes

Installation complète de Salles d'opérations, Cliniques, Dispensaires, Cabinets de Médecins.

340, rue Saint-Jacques, 340, PARIS

Envoi franco du Catalogue sur demande. **TÉLÉPHONE : 812**

L'ASEPSIE ABSOLUE

ne peut être assurée que par le BOUCHAGE dans l'AUTOCLAVE fermé

EMPLOYÉ SEULEMENT PAR LE

LABORATOIRE GÉNÉRAL DE STÉRILISATION

par les Procédés brévetés S. G. D. G. de

ROBERT ET CARRIÈRE

DÉPOT : 37, rue de Bourgogne, Paris. — USINE : à Bourg-la-Reine



Stérilisation dans l'Autoclave : La vapeur introduite à haute pression (150°) chasse l'air des boîtes placées horizontalement et stérilise les produits.

Dessiccation complète : Produite dans l'autoclave par la détente de la vapeur, la température étant maintenue constante par la double enveloppe.

Bouchage mécanique : Sur joint de ouate comprimée (Pasteur) par forte pression de la vis actionnée par une manivelle extérieure, l'autoclave étant fermé.

POUGUES | CARABAÑA
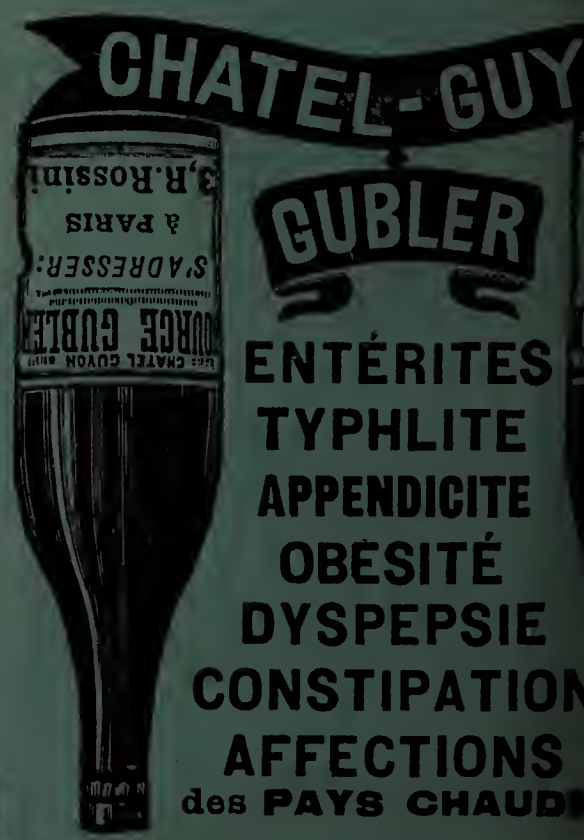
DIGESTIVE | PURGATIVE